1 例冠状动脉粥样硬化性心脏病支架术后合并左室心尖室壁瘤的超声诊断案例

龙丽芳
（东莞市樟木头医院超声科主治医师，广东 东莞，523633）

【摘要】目的 探讨冠状动脉粥样硬化性心脏病支架术后合并左室心尖室壁瘤的超声诊断价值及临床诊疗策略。**方法** 回顾性分析 1 例 80 岁老年男性冠状动脉粥样硬化性心脏病支架术后患者的临床资料并进行总结。**结果** 该患者因急性脑梗死入院，入院后第 3 天行超声检查提示：左室壁增厚，主动脉瓣钙化；升主动脉增宽；左室心尖部室壁瘤形成；三尖瓣少量反流；左室舒张功能减退。结合临床体征、病史及其它检查确诊合并左室心尖室壁瘤；患者经改善循环、抗血小板聚集、调脂等对症治疗后，脑梗死相关症状有所好转，因家属要求转外院进一步处理室壁瘤相关病情而自动出院。**结论** 冠状动脉粥样硬化性心脏病支架术后患者易出现室壁瘤等并发症，心脏彩超是诊断该并发症的重要手段，临床需兼顾基础心脏疾病与急性并发症的综合诊疗，平衡治疗获益与风险。

【关键词】冠状动脉粥样硬化性心脏病支架术后；左室心尖室壁瘤；急性脑梗死；超声诊断；颈动脉硬化

冠状动脉粥样硬化性心脏病是临床常见的心血管疾病，经皮冠状动脉介入治疗（PCI）是其重要的血运重建手段，但术后仍可能出现室壁瘤等远期并发症。左室心尖室壁瘤多由心肌梗死后心肌纤维瘢痕化、心室壁局部膨出形成，易引发心力衰竭、心律失常甚至猝死等不良结局，早期诊断对改善患者预后至关重要 [1]。超声心动图因具有无创、便捷、可重复等优势，是诊断左室室壁瘤的首选影像学方法 [2-3]。本文回顾性分析 1 例冠状动脉粥样硬化性心脏病支架术后合并左室心尖室壁瘤患者的临床诊疗过程，为临床该类病例的诊治提供参考。

1 临床资料

1.1 一般资料

人口学信息：患者为老年男性，80 岁。

主诉与现病史：患者家属代述“言语不清 1 小时余”，于 2023 年 7 月 30 日至我院就诊并入院。入院前 1 h 无明显诱因出现言语不清，无头晕、头痛，无发热、呛咳，无吞咽困难，无胸闷、胸痛，无心慌、气促，无肢体乏力，无腹痛、腹胀、腹泻，无黑朦，遂至我院门诊就诊，门诊拟“言语障碍查因：脑梗塞？”收入院。患者起病至入院期间精神状态一般，大小便正常，近期体质量无明显波动。

既往史：患者 6 年前确诊“冠状动脉粥样硬化性心脏病”并接受 PCI 术（心脏支架植入术），术后长期规律口服泮托拉唑、硫酸氯吡格雷、琥珀酸美托洛尔控释片、沙库巴曲缬沙坦钠、阿托伐他汀。否认高血压、糖尿病、肾病等慢性病史，否认肝炎、结核、伤寒等传染病史，预防接种史不详，否认药物、食物过敏史，否认外伤、输血史。

1.2 查体与辅助检查

体征：入院查体：体温 36.0 ℃，脉搏 70 次 /min，呼吸频率 20 次 /min，血压 155/90 mmHg（1 mmHg=0.13 kPa），意识清楚，言语不畅，口唇无发绀，双肺呼吸音清，心率 70 次 /min，律齐，未闻及病理性杂音，腹肌软，无压痛、反跳痛，肝脾肋下未扪及，肠鸣音正常，双下肢无水肿，四肢肌力、肌张力正常，生理反射存在，病理反射未引出。

辅助检查：入院指尖快速血糖 9.2 mmol/L↑；2023 年 7 月 30 日颅脑 CT 示双侧放射冠区、双侧脑室前角旁腔隙性脑梗塞，脑白质变性，脑萎缩，椎基底动脉及颈内动脉硬化；糖化血红蛋白 5.9%；2023 年 7 月 30 日生化组合 1 示葡萄糖 8.2 mmol/L↑、尿素 8.6 mmol/L↑、总胆红素 32.8 μmol/L↑、间接胆红素 26.9 μmol/L↑，其余肝肾功能相关指标无明显异常；2023 年 7 月 30 日心电图示窦性心律、房室传导延迟、下壁前间壁异常 Q 波、ST-T 改变、心电轴异常左偏；2023 年 8 月 2 日头颅 + 胸部 CT 示双侧基底节区、放射冠区腔隙性脑梗死，脑白质变性、脑萎缩，椎基底动脉及颈内动脉硬化，右肺上叶陈旧性病灶，双肺下叶慢性炎症或间质性改变，主动脉及冠状动脉硬化、心影增大；2023 年 8 月 2 日心脏 + 颈血管彩超示双侧颈总、颈内、颈外动脉粥样硬化伴双侧颈总动脉分叉处斑块形成，右锁骨下动脉分叉处斑块形成，左室壁

增厚，主动脉瓣钙化，升主动脉增宽，左室心尖部室壁瘤形成，三尖瓣少量反流，左室舒张功能减退。

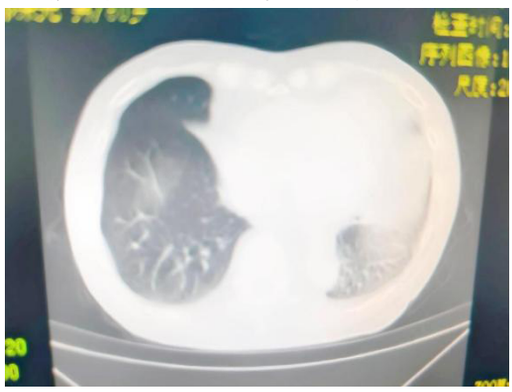

图 1　影像结果图谱 [该图为患者 2023 年 7 月 30 日颅脑螺旋 CT 影像。所示区域为双侧放射冠区、双侧脑室前角旁斑点片状略低密度灶（部分边界欠清），符合腔隙性脑梗塞的影像学特征；箭头脑室旁白质密度减低，提示脑白质变性；脑室及脑沟、脑裂增宽，系脑萎缩的典型表现；椎基底动脉及颈内动脉壁钙化影，直接提示血管粥样硬化改变。]

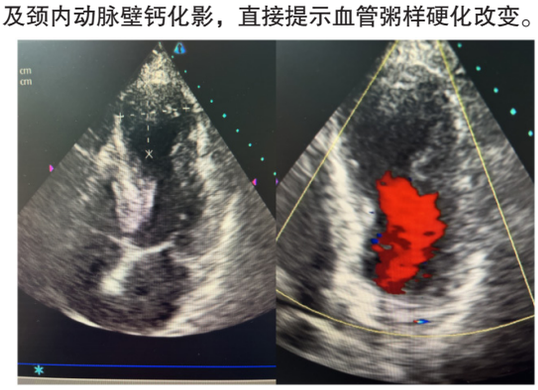

图 2　心脏彩超结果图谱 [左图（二维超声）：可清晰显示左 / 右心房、左 / 右心室的腔室结构，室间隔及双侧心室壁厚度未见明显增厚或变薄，二尖瓣、三尖瓣瓣叶形态基本规则，无明显脱垂、钙化或增厚表现。右图（彩色多普勒血流成像）：大片红色区域为心室舒张期的房室瓣正向血流，提示心房向心室的血流充盈通畅；局部散在的蓝色彩点信号，提示存在轻度房室瓣反流。]。

1.3　诊断分析

⑴特征总结

患者为老年男性，有 6 年冠状动脉粥样硬化性心脏病支架术后病史，长期规律服用心血管相关药物；此次因急性言语功能障碍入院，颅脑 CT 提示急性脑梗死及脑动脉硬化表现，入院后完善心脏相关检查，心电图提示 ST-T 改变及异常 Q 波，进一步心脏彩超明确左室心尖室壁瘤形成，同时合并全身多处血管粥样硬化表现，入院血糖指标存在一过性升高，整体呈现多血管床粥样硬化、心脏结构及功能异常合并急性脑血管事件的临床特征。

⑵鉴别诊断

脑出血：脑出血患者多伴随头晕、头痛、意识障碍、肢体偏瘫等症状，颅脑 CT 可见高密度出血灶，该患者无上述典型症状，颅脑 CT 未提示出血，可排除。

腔隙性脑梗死：此类疾病多见于老年高血压患者，多表现为局部肢体运动或感觉障碍，该患者以单纯言语不清为主要表现，结合颅脑 CT 及病史，可明确与单纯腔隙性脑梗死鉴别，同时需关注其脑梗死与全身血管硬化的关联性。

1.4　诊断

西医诊断：急性脑梗死；冠状动脉粥样硬化性心脏病（心脏支架植入术后）；纽约心脏病协会（NYHA）心功能Ⅱ级；左室心尖部室壁瘤；双侧颈总、颈内、颈外动脉粥样硬化伴双侧颈总动脉分叉处斑块形成；右锁骨下动脉分叉处形成斑块。

中医诊断：中风病（中经络，气虚痰瘀证）。

2　临床干预

2.1　完善相关检查

入院后优先完成心脏及颈血管彩超核心检查，联合血常规、生化、凝血功能等实验室检查及颅脑 CT、心电图等影像学检查，全面明确病情。其中超声检查重点评估：左室心尖室壁瘤的形态大小、瘤体运动状态、左心室射血分数（LVEF）及瘤体内有无附壁血栓；颈血管内中膜厚度、斑块性质（软斑块 / 硬斑块）及血管狭窄程度；心脏瓣膜形态及反流情况，为诊疗方案制订提供精准的超声影像学依据。

2.2　药物干预

基于超声检查结果针对性调整用药方案，延续既往基础用药并优化对症干预：

针对心脏彩超提示“左室心尖室壁瘤形成 +LVEF 降低”，维持沙库巴曲缬沙坦钠 50 mg 每日 1 次，抑制心室重构，契合射血分数降低性心衰干预原则；琥珀酸美托洛尔控释片 47.5 mg 每日 1 次，减少心肌耗氧，降低室壁瘤相关心律失常风险。

结合颈血管彩超“动脉粥样硬化斑块形成”，继续使用阿托伐他汀 20 mg 每晚 1 次，稳定斑块、降低脂质沉积，延缓狭窄进展，联合硫酸氯吡格雷 75 mg 每日 1 次，抗血小板聚集，减少斑块破裂及室壁瘤内血栓风险。

依据颅脑 CT 及颈血管彩超提示的“脑循环供血

不足”，加用银杏叶提取物注射液、胞磷胆碱钠注射液静脉滴注，改善脑循环、营养脑神经，疗程 5 天。维持泮托拉唑 40 mg 每日 1 次，预防长期用药相关胃肠道不良反应。

2.3 康复及监测干预

康复干预：结合心脏彩超评估的左室功能状态（LVEF 水平），由康复科医师制订个体化针灸方案，每日 1 次改善言语功能，同时避免康复强度超出心脏负荷耐受范围。

动态监测：住院期间每周复查 1 次心脏彩超，重点监测室壁瘤大小、瘤体运动协调性、LVEF 变化及瓣膜反流程度；每 3 天复查颈血管彩超，评估斑块稳定性及血管血流动力学改变。同步监测生命体征、心肌酶谱等指标，根据超声结果动态调整干预强度，及时识别病情波动。

2.4 医患沟通

向患者及家属重点解读超声检查核心发现：左室心尖室壁瘤的潜在风险（血栓、心律失常）、颈血管斑块与脑梗死的关联，明确超声监测对病情评估的关键价值。充分告知自动出院可能导致的超声随访中断风险，尊重转外院治疗意愿，协助交接超声检查报告及后续随访建议（每 3 个月复查心脏 + 颈血管彩超）。

3 结果

患者住院治疗 5 天后，言语不清症状较入院时明显好转，无头晕、头痛、胸闷、胸痛等不适，生命体征平稳，血压控制在 124/78 mmHg，心率 70 次 /min，律齐，双肺呼吸音清，双下肢无水肿，四肢肌力及肌张力正常。因家属要求转外院进一步评估左室心尖室壁瘤的外科治疗方案，患者签署自动出院同意书后出院，出院时嘱其继续规律服用心血管相关药物，定期复查心脏彩超及颅脑 CT，不适随诊。

4 讨论

冠状动脉粥样硬化性心脏病患者行 PCI 术后，部分心肌因既往缺血坏死会逐渐被纤维瘢痕组织替代，心室壁在压力作用下易发生局部膨出，形成室壁瘤，左室心尖部是室壁瘤的高发部位，其诊断多依赖影像学检查，其中心脏彩超凭借实时动态成像的优势，可清晰显示室壁瘤的位置、大小及心功能状态，是临床首选的无创诊断手段 [4]。本例患者因急性脑梗死入院，在常规排查心脏基础疾病时通过心脏彩超确诊左室心尖室壁瘤，提示对于老年多血管疾病患者，需重视全身血管病变的关联性，脑血管事件往往是全身血管粥样硬化的局部表现，同时需关注心脏结构及功能的潜在异常。

在诊疗方面，本例患者存在脑梗死与冠心病支架术后的双重病情，治疗需兼顾脑循环改善与心脏保护，抗血小板药物的应用是核心要点，既要维持支架术后血管通畅，又要防范脑梗死出血转化，因此选择了氯吡格雷单药抗血小板方案，同时联合他汀类药物强化调脂、稳定斑块，β 受体阻滞剂及沙库巴曲缬沙坦钠改善心功能、延缓心室重构。对于左室心尖室壁瘤，因患者高龄且家属暂不接受外科手术，以药物保守治疗及动态监测为主，同时建议转专科进一步评估手术指征。

此外，本例患者入院时血糖指标升高，糖化血红蛋白正常，考虑为应激性高血糖，临床需注意区分应激性高血糖与真性糖尿病，避免过度降糖治疗。整体而言，冠心病支架术后合并左室心尖室壁瘤的患者病情复杂，需多学科协作制订诊疗方案，重视超声诊断的早期筛查价值，同时平衡各系统疾病的治疗优先级，以最大程度改善患者预后。

参 考 文 献

[1] 王若冲 , 于清茜 , 王伟航 , 等 . 冠状动脉粥样硬化性心脏病的现代医学研究进展 [J]. 中外医学研究 ,2023,21(34):172-175.

[2] 尹俊 , 刘波 . 冠状动脉粥样硬化性心脏病患者超声与血清学指标变化 [J]. 现代科学仪器 ,2023,40(3):103-107.

[3] 陈春强 , 王燕 , 郭雷 , 等 . 心脏超声斑点成像技术对冠状动脉粥样硬化性心脏病的诊断价值分析 [J]. 局解手术学杂志 ,2023,32(3):266-270.

[4] 肖立运（综述）, 郝影影（审校）. 冠心病患者经皮冠状动脉介入术后主要心血管不良事件研究进展 [J]. 济宁医学院学报 ,2024,47(5):439-442.

• 利益冲突声明：作者声明本文无利益冲突。

• 知情同意：已获患者知情同意。